



CASE 55

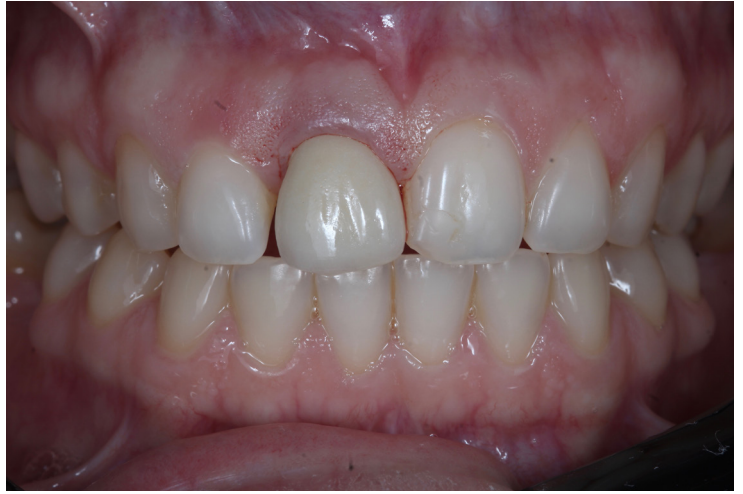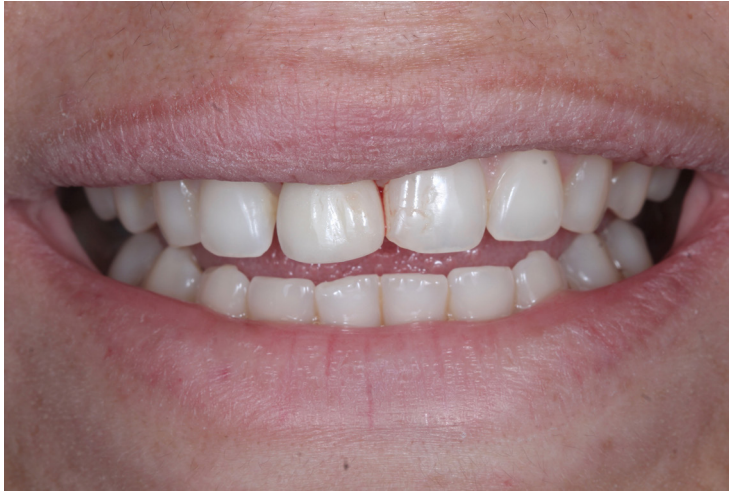Cirurgiões: Claudia **TAGATA**, Kelson **OLIVEIRA** e Marcelo **FAVERI**

Diagnóstico:

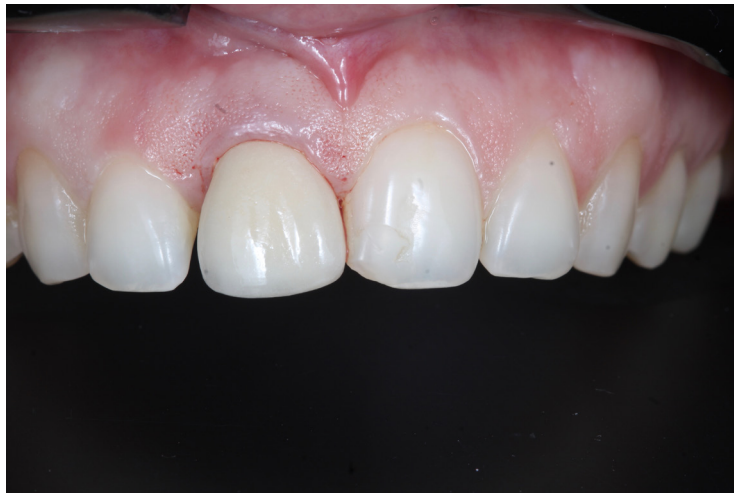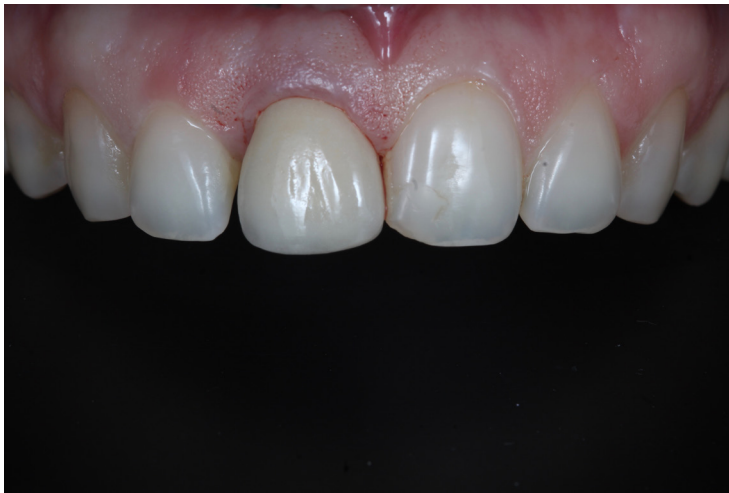Paciente: T.P. 38 anos, sexo feminino

Paciente procurou atendimento na ABO Santana com queixa de fratura no elemento 11. Realizou-se cirurgia de exodontia e instalação imediata de implante Biomorse SWE 4.0x 11.5 mm associado a enxerto Bonefill Mix e enxerto subepitelial. Um provisório imediato foi realizado no momento cirúrgico.

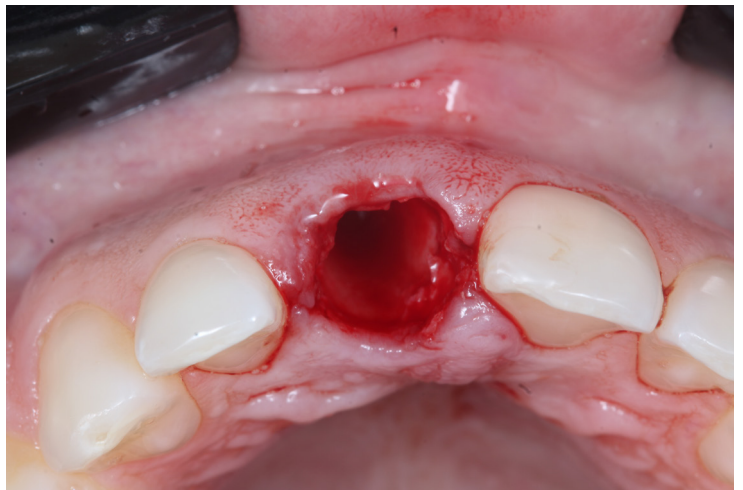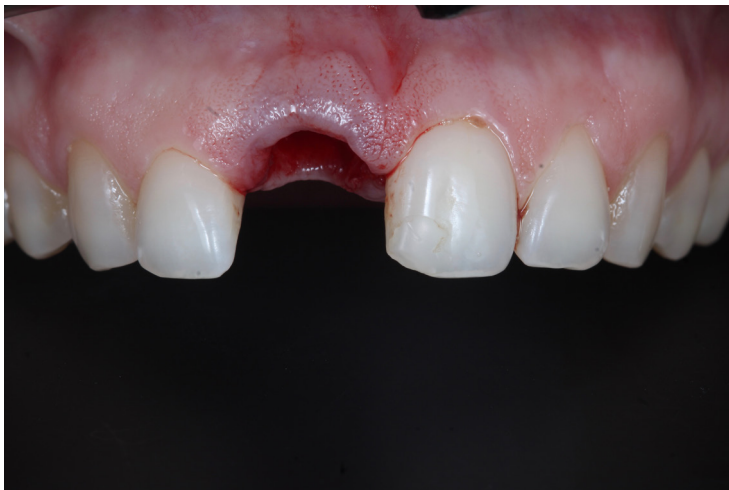Follow Up ≈ **06 meses**



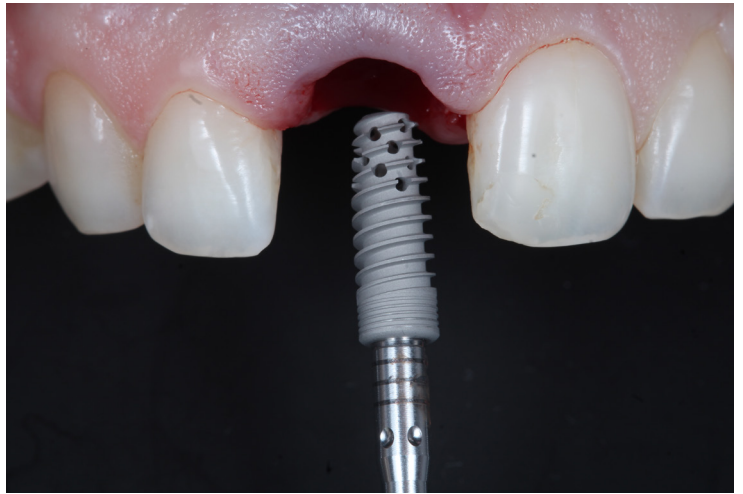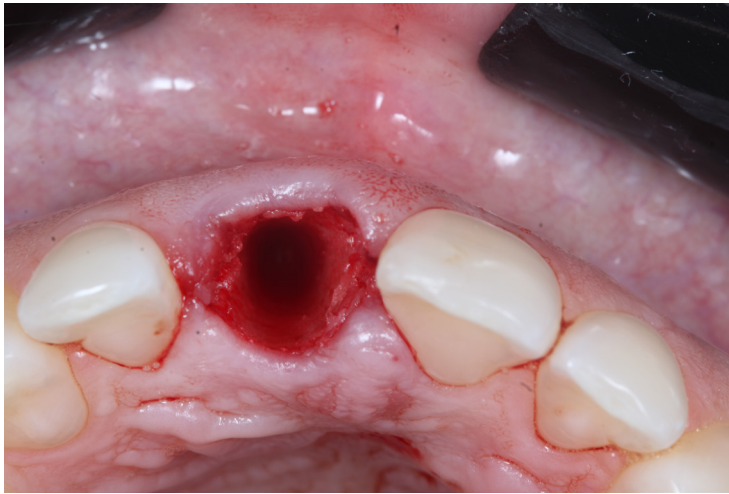
Situação clínica **Inicial**



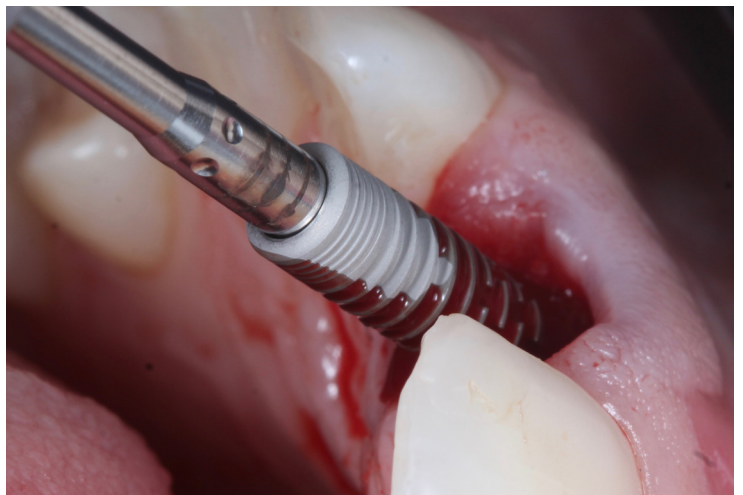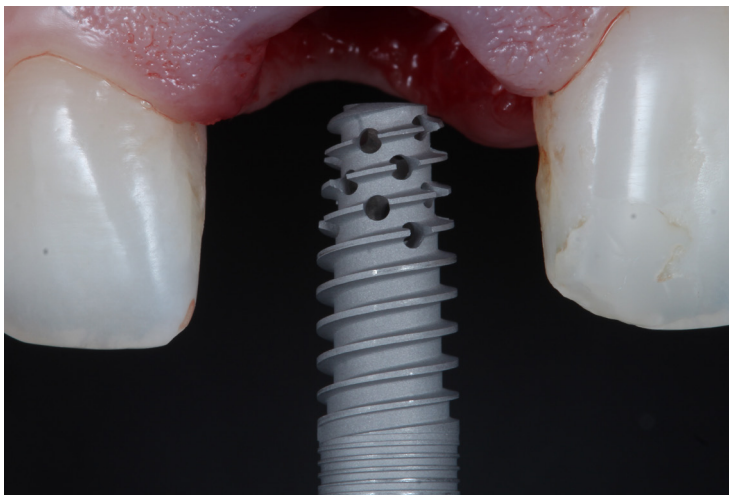Situação clínica antes da **extração** do dente 11



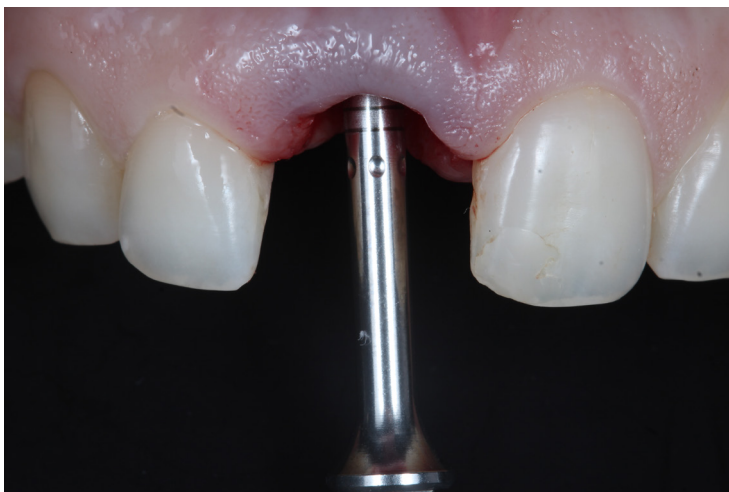A inspeção do alvéolo com sonda periodontal revela defeito no osso



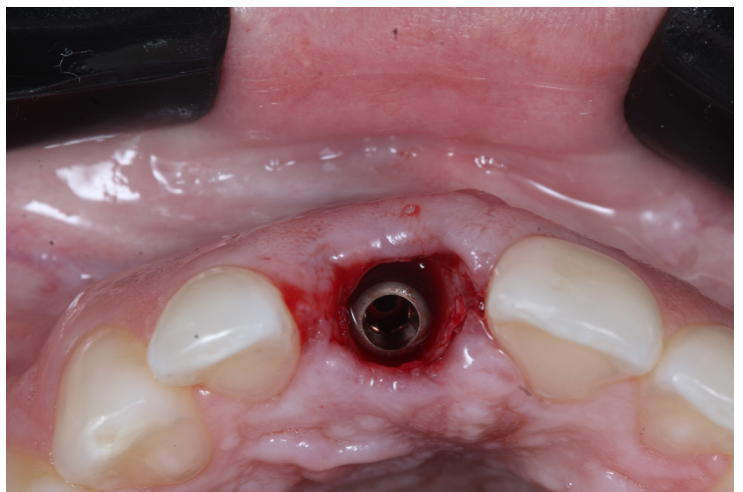
Instalação do Implante **Biomorse SWE**



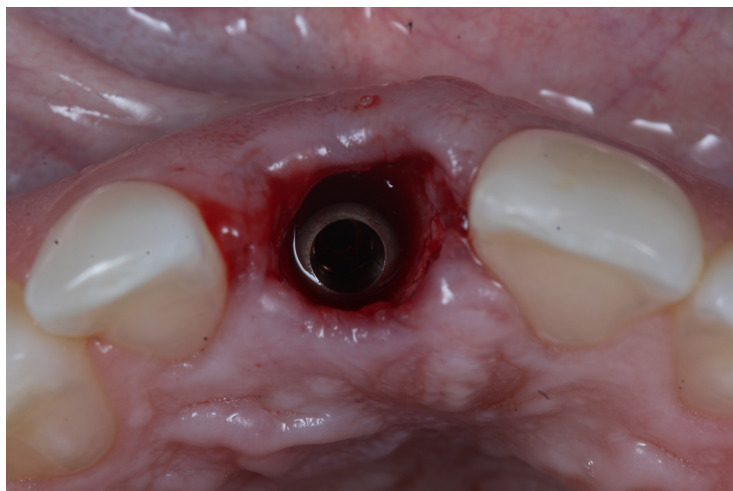
Instalação do Implante **Biomorse SWE** [Cod 11027 Lote 062909]



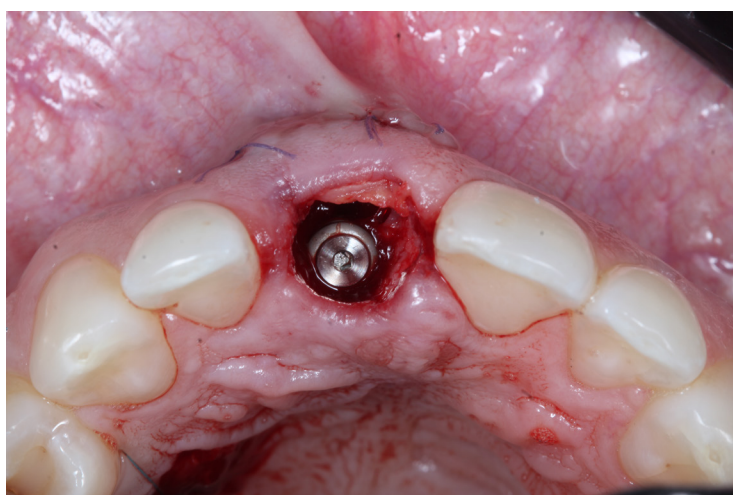
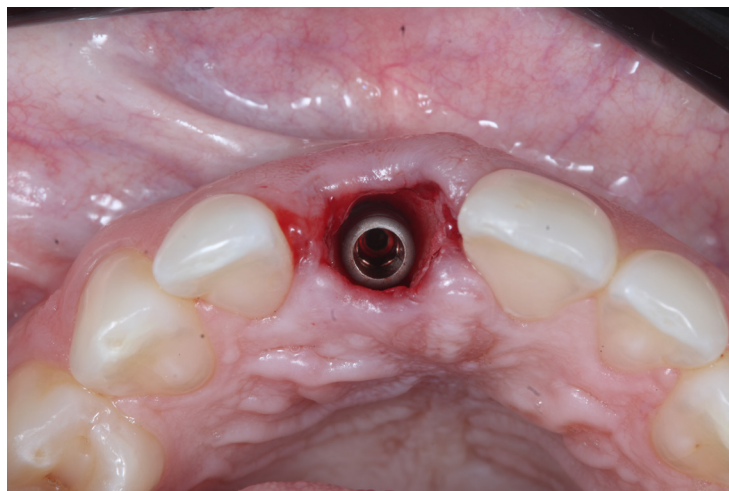
Implante **Biomorse SWE** instalado com boa estabilidade



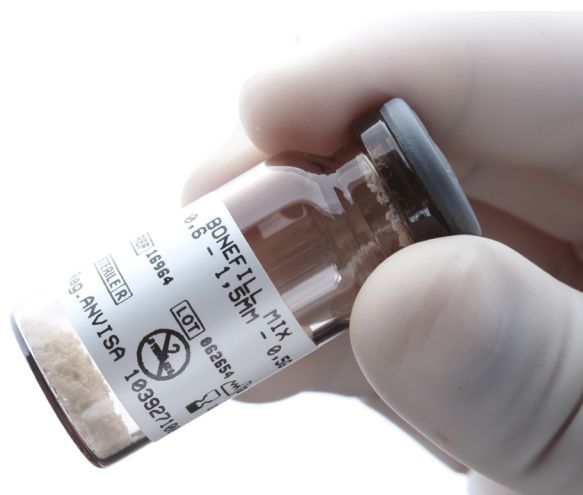Vista oclusal do Implante **Biomorse SWE** instalado



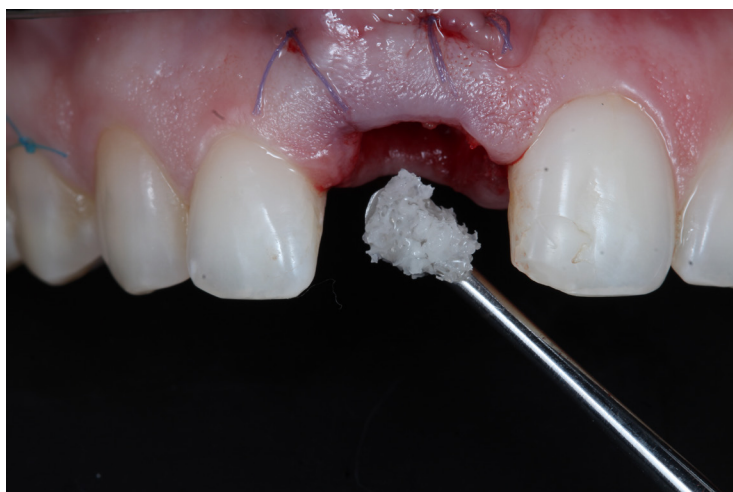Implante instalado



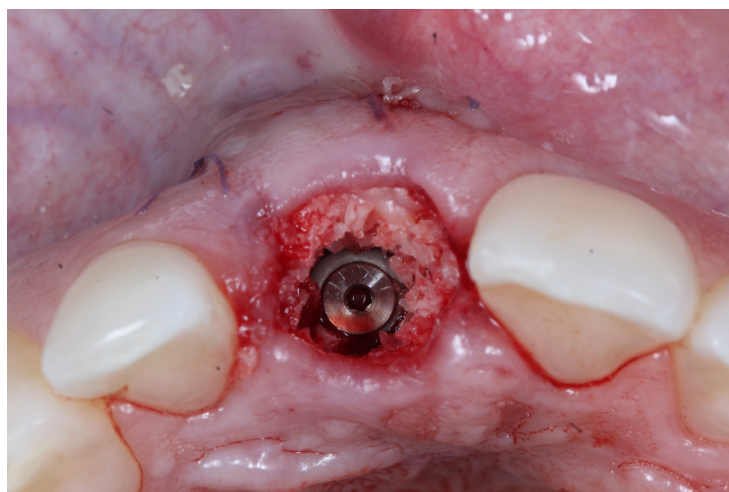
Tapa implante posicionado



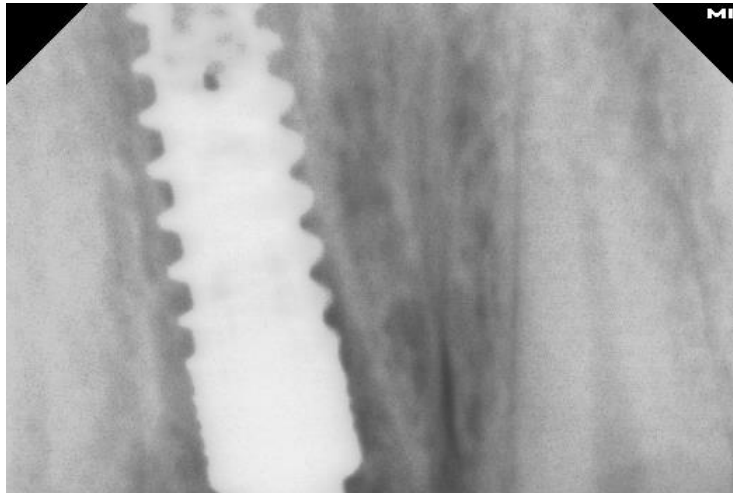
Bonefill Mix [Cod 16964 Lote 062654]



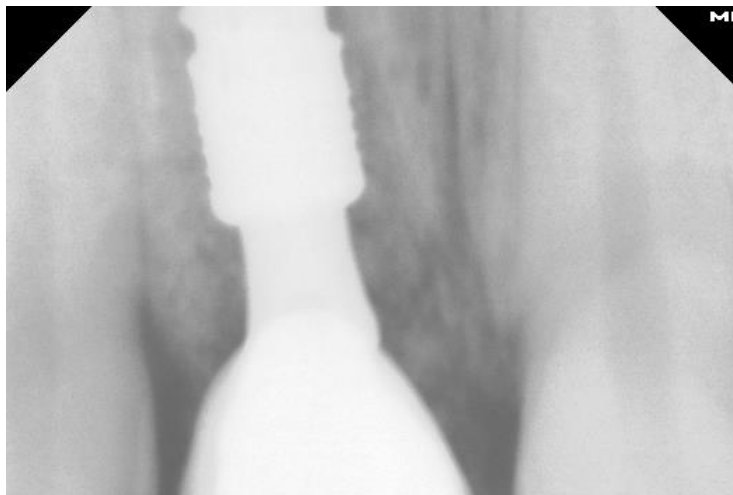Rebordo preenchido com **Bonefill Mix**



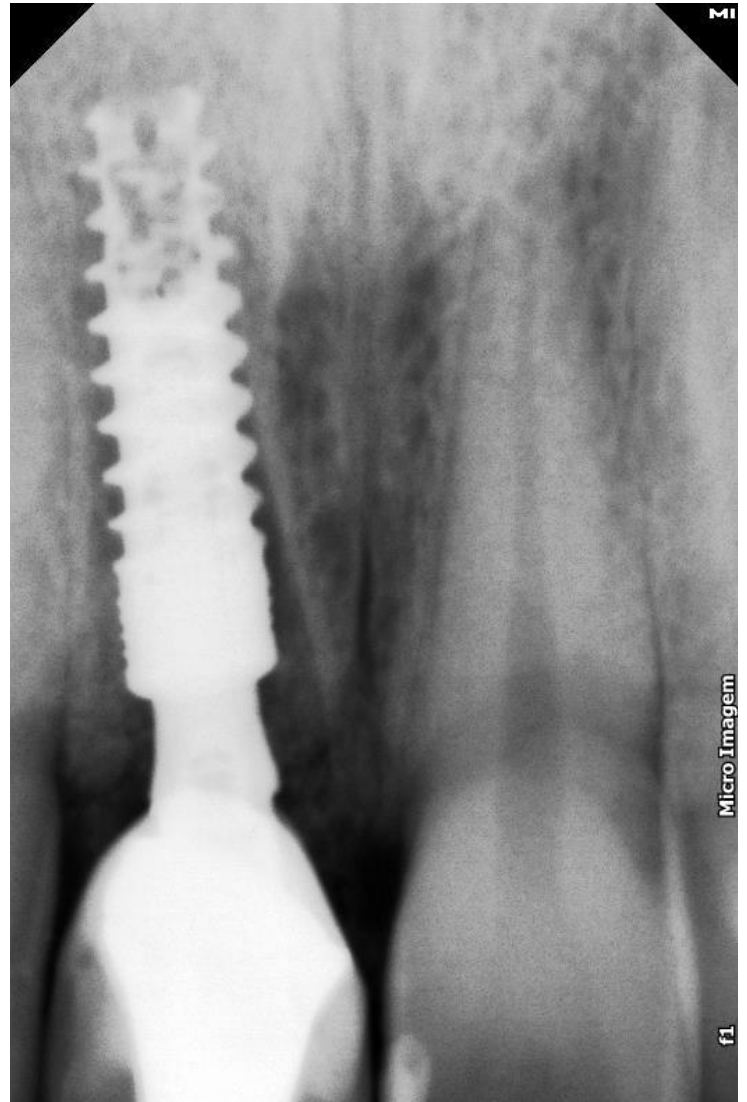
O espaço entre o implante e o osso vestibular é preenchido



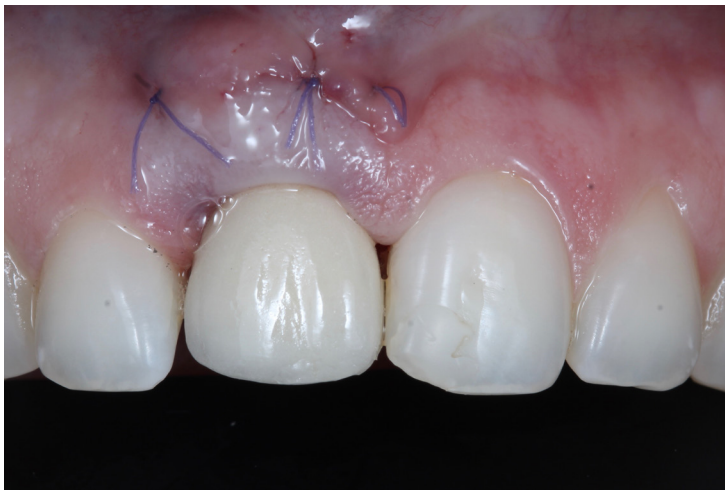Radiografia periapical após a colocação do implante



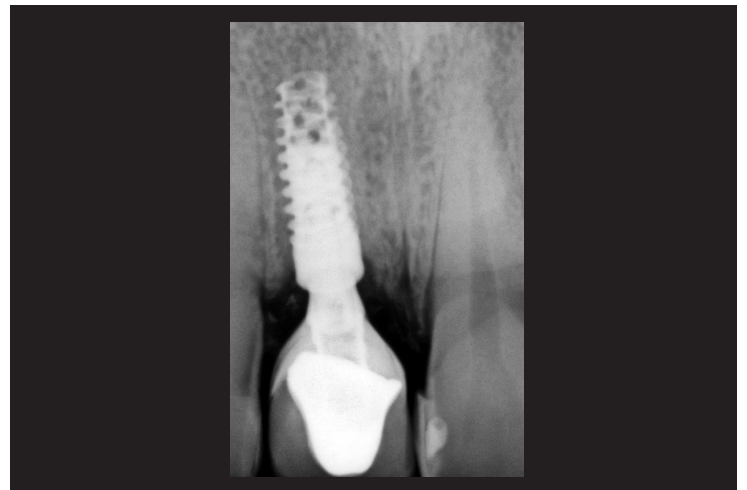
Manutenção das cristas ósseas



Radiografia periapical após a colocação do implante
Follow Up imediato **【20 JUL 2018】**



A prótese provisória instalada.



Radiografia periapical
Follow Up \approx **06 meses**